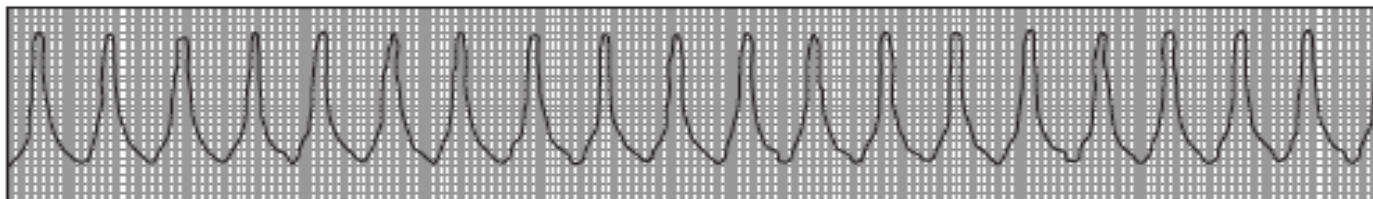


MÉDICO SOCORRISTA

01. Você é médico socorrista do SAMU e foi atender, no pré-hospitalar, o caso do Sr. José da Silva, 58 anos, hipertenso, diabético e tabagista, com história de intensa dor precordial em aperto, com irradiação para o membro superior-esquerdo e pescoço, acompanhado de mal-estar, sudorese, náuseas; a dor persiste há mais de 30 minutos. Ao chegar ao local do atendimento, você é informado pelo acompanhante de que o paciente acabou de perder a consciência. Você o avaliou, e o paciente se apresenta irresponsivo. Qual é a primeira conduta a ser tomada?

- (A) Iniciar compressões torácicas de alta qualidade.
- (B) Posicionar o paciente e iniciar ventilação sob máscara.
- (C) Solicitar glicosímetro para realizar glicemia capilar.
- (D) Chamar sua equipe para lhe ajudar e pedir o desfibrilador.

02. Ao atender um chamado, no pré-hospitalar, de um paciente com história de dor precordial, sudorese, minutos depois de sua avaliação inicial, ele não mais responde e passa a apresentar *gasps*, ausência de pulso central. Você avalia o ritmo com as pás do desfibrilador bifásico e observa o seguinte traçado.



Qual é a conduta imediata diante dessa situação?

- (A) Aplicar choque com 360J.
- (B) Iniciar compressões cardíacas.
- (C) Aplicar choque com 200J.
- (D) Administrar adrenalina intravenosa.

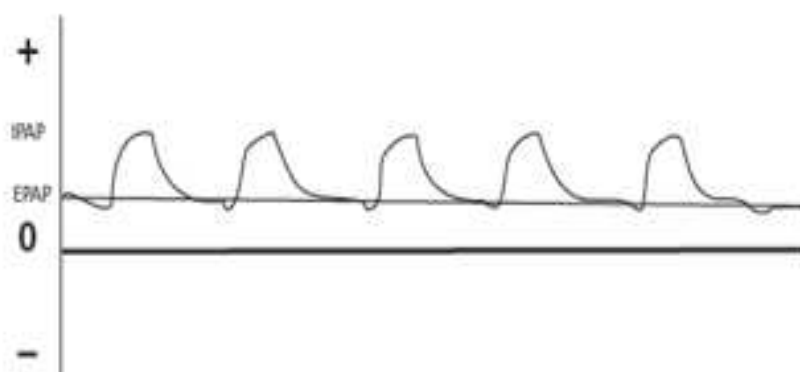
03. São critérios de diagnóstico clínico de morte encefálica, **EXCETO**:

- (A) tempo mínimo de observação clínica do paciente adulto de 4 horas.
- (B) diagnóstico da doença ou situação que precipitou a condição clínica.
- (C) pupilas médias ou midriáticas (diâmetro = 4-5 mm e ausência do reflexo fotomotor).
- (D) ausência de resposta motora à estimulação dolorosa, podendo ocorrer respostas medulares.

04. São metas a serem atingidas na monitorização hemodinâmica do paciente em choque, **EXCETO**:

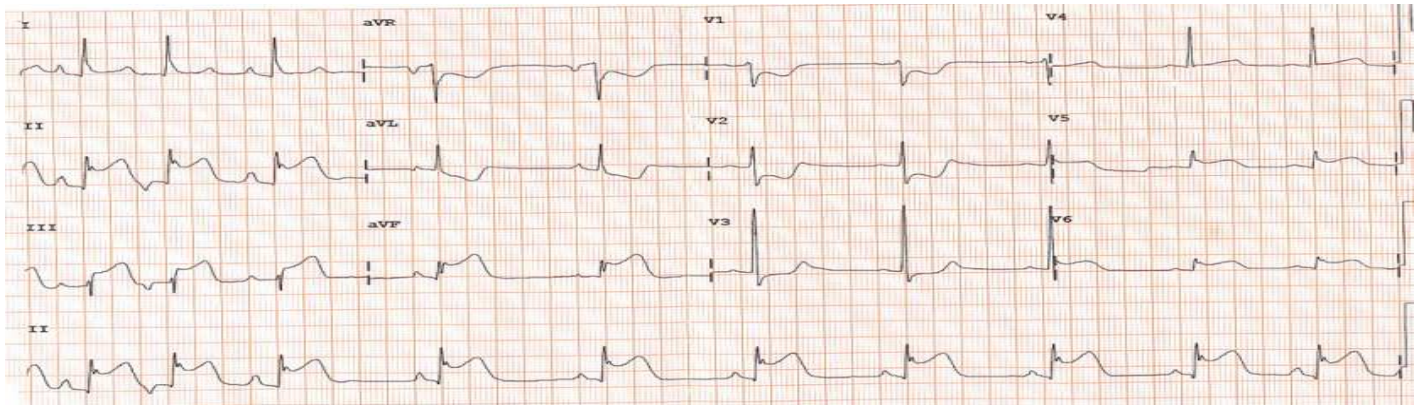
- (A) pressão arterial invasiva > 65mmHg.
- (B) frequência cardíaca < 100bpm.
- (C) pressão arterial sistólica > 90mmHg.
- (D) pressão venosa central no paciente intubado entre 6 a 8mmHg.

05. Paciente com quadro clínico de insuficiência respiratória encontra-se em ventilação mecânica; a monitorização respiratória representada pelo traçado a seguir representa que tipo de modalidade ventilatória?



- (A) Assistido-controlada.
- (B) Com pressão de suporte.
- (C) Mandatória intermitente sincronizada.
- (D) Com pressão positiva contínua nas vias aéreas.

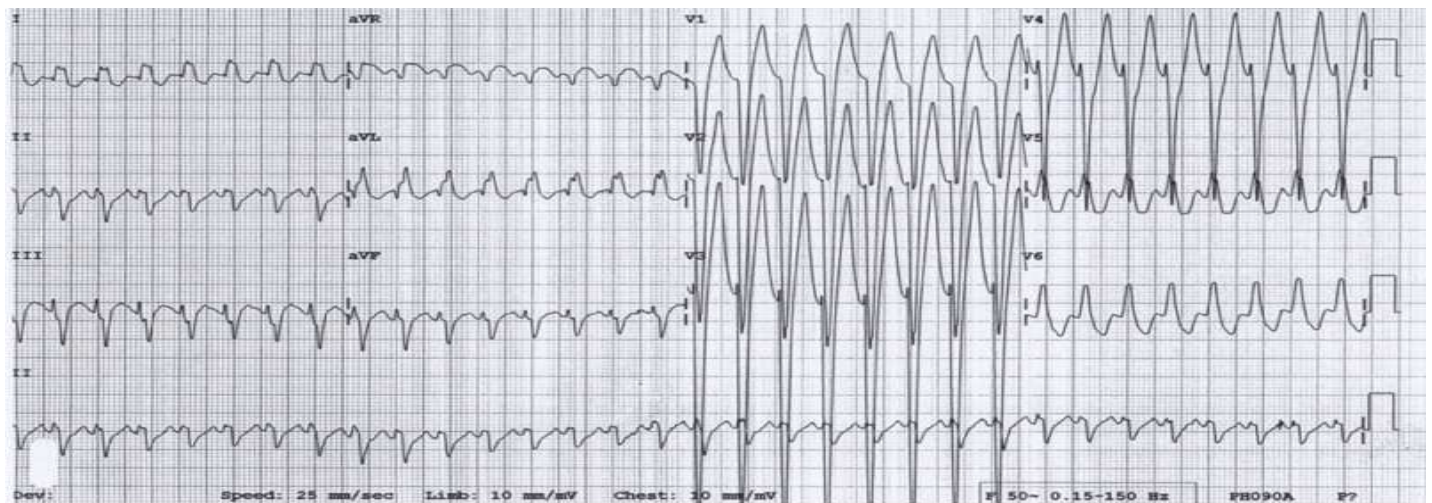
06. O Sr. João, 56 anos, hipertenso, sem história de outras doenças prévias, apresenta dor precordial retroesternal do tipo opressiva, em aperto, com irradiação para a região interescapular, acompanhado de sudorese, náuseas, mal-estar, há mais de 30 minutos; sua pressão arterial é 120x80mmHg, a frequência cardíaca é 60bpm. No hospital de pequeno porte onde o paciente foi atendido, realizou-se eletrocardiograma que mostrou o seguinte traçado.



O hospital terciário fica há 3 horas do local do atendimento inicial. Diante do exposto e nessa situação, qual a conduta mais apropriada para esse paciente nesse momento?

- (A) Oxigênio, AAS, terapia fibrinolítica.
- (B) Oxigênio, AAS, clopidogrel, heparina.
- (C) AAS, morfina, nitrato, betabloqueador intravenoso.
- (D) AAS, heparina, transferência imediata para hospital terciário.

07. Raquel, 15 anos, praticante de esportes, comparece à emergência com história de palpitações, nega dor precordial, sua pressão arterial é 110x70mmHg, seu pulso é 195ppm. Realizou-se manobra vagal, sem êxito. Diante do exposto, qual é a conduta mais apropriada para essa paciente nesse momento?



- (A) Lidocaína intravenosa.
- (B) Adenosina intravenosa.
- (C) Amiodarona intravenosa.
- (D) Cardioversão elétrica sincronizada.

08. A noradrenalina é fármaco de indicação no choque séptico-refratário, por ter intensa ação nos receptores:

- (A) alfa- 1.
- (B) alfa- 2.
- (C) beta- 1.
- (D) beta- 2.

09. José, 48 anos, portador de cirrose hepática, apresenta quadro agudo de confusão e agressividade, escala de coma de Glasgow = 15. Ausência de sinais de hipovolemia, trauma, melena (ao toque retal) ou sinais flogísticos em pele. A ausculta pulmonar é normal. Diante do exposto, além dos exames laboratoriais básicos, qual exame complementar está mais indicado para esse paciente?

- (A) Estudo do líquido.
- (B) Tomografia de crânio.
- (C) Paracentese diagnóstica.
- (D) Ressonância de abdômen.

10. O Sr. André, 58 anos, apresenta quadro sugestivo de pneumonia, com desconforto respiratório de início abrupto, a radiografia de tórax mostra infiltrado bilateral. Ausência de disfunção ventricular esquerda. Apresenta, ao exame de gasometria arterial, $\text{PaO}_2 = 70\text{mmHg}$, respirando com $\text{FiO}_2 = 40\%$. Diante do exposto, o Sr. André é classificado como portador de síndrome do desconforto respiratório agudo (SDRA):

- (A) leve.
- (B) moderado.
- (C) grave.
- (D) muito grave.

11. O Sr. Antônio, 45 anos, foi admitido no pronto-socorro com história de hematemese em grande quantidade, palidez cutâneo-mucosa, pressão arterial $80 \times 50\text{mmHg}$, pulso 110ppm . Relata história prévia de dor epigástrica, sem outras queixas. A prioridade, nesse caso, é:

- (A) administração intravenosa de terlipressina.
- (B) realização de endoscopia digestiva alta imediatamente.
- (C) administração de plasma fresco congelado e concentrado de hemácias.
- (D) estabilização clínica (monitorização, asseguuração de via aérea, reposição volêmica).

12. Estando indicada passagem de cateter venoso central em paciente com distúrbio de coagulação ou em uso de trombolítico, deve-se dar preferência para a seguinte via de acesso:

- (A) a femoral.
- (B) a subclávia.
- (C) a jugular interna direita.
- (D) a jugular interna esquerda.

13. D. Joana, 68 anos, apresenta quadro clínico compatível com colangite. Qual é o exame complementar mais indicado para a confirmação diagnóstica?

- (A) Ultrassonografia.
- (B) Ressonância magnética.
- (C) Tomografia computadorizada.
- (D) Radiografia de abdômen em ortostase.

14. No procedimento de triagem em ambiente pré-hospitalar em acidentes com múltiplas vítimas, o método de triagem START (simples triagem e rápido tratamento) envolve os seguintes dados do exame físico do paciente avaliado,

EXCETO:

- (A) respiração.
- (B) deambulação.
- (C) medida da pressão arterial.
- (D) tempo de enchimento capilar.

15. Você atende um paciente vítima de queimadura, ele apresenta comprometimento de todo o dorso, da região torácica anterior e da região abdominal. Qual é a porcentagem de área corporal queimada desse paciente?

- (A) 27%.
- (B) 36%.
- (C) 45%.
- (D) 54%.

16. Uma senhora de 54 anos apresenta alteração do nível de consciência, está comatosa, não há outras informações adicionais. Diante do quadro, qual é o primeiro exame diagnóstico a ser realizado nessa paciente?

- (A) Glicemia capilar.
- (B) Estudo do líquido.
- (C) Tomografia de crânio.
- (D) Hemograma completo, eletrólitos.

17. Uma jovem de 25 anos apresenta quadro de bradicardia, miose, hipersalivação, diarreia, vômitos, broncorreia, lacrimejamento, sudorese intensa, fasciculações, seguindo-se insuficiência respiratória, convulsões e coma. A apresentação clínica da jovem é compatível com intoxicação por:

- (A) opioide.
- (B) cocaína.
- (C) organofosforado.
- (D) antidepressivo tricíclico.

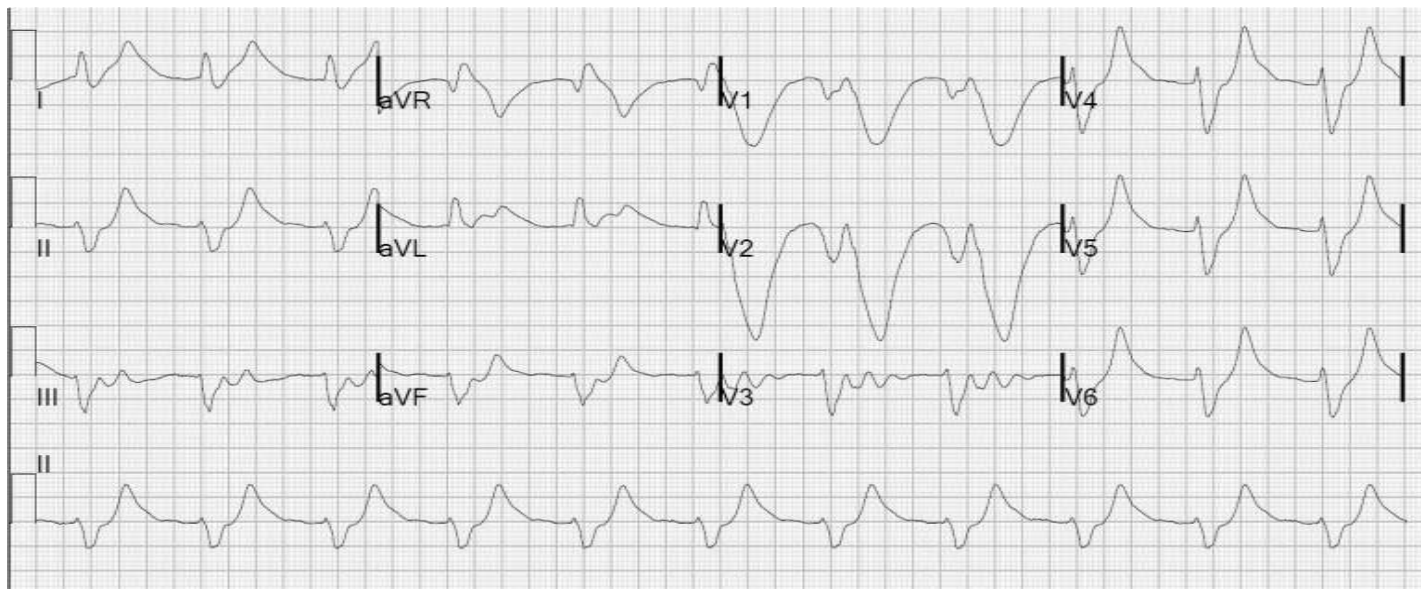18. Um jovem de aproximadamente 70kg , politraumatizado, é atendido na emergência com o seguinte quadro clínico: letárgico, frequência cardíaca 142bpm , pressão arterial $76 \times 42\text{mmHg}$, tempo de enchimento capilar lentificado. Em termos de reposição volêmica, a conduta inicial mais bem recomendada para esse paciente é a administração de:

- (A) coloide.
- (B) cristalóide.
- (C) concentrado de hemácias "O" negativo.
- (D) cristalóide e concentrado de hemácias.

19. Em relação à meta almejada na monitorização do paciente em choque, assinale a alternativa correta.
- (A) Excesso de base menor que - 5mEq/L.
 - (B) Pressão arterial média maior que 50mmHg.
 - (C) Saturação venosa de oxigênio acima de 60%.
 - (D) Clearance de lactato acima de 30% em 6 horas.
20. Paciente jovem, politraumatizado grave, apresenta quadro clínico sugestivo de coagulação intravascular disseminada (CIVD). Os exames descritos abaixo devem ser solicitados para a confirmação diagnóstica, **EXCETO**:
- (A) Tempo de protrombina.
 - (B) Contagem de plaquetas.
 - (C) Marcadores de formação de fibrina.
 - (D) Tempo de tromboplastina parcial ativada.
21. O sintoma mais frequente em quadro clínico de embolia pulmonar é:
- (A) tosse.
 - (B) dispneia.
 - (C) hemoptise.
 - (D) dor torácica subesternal.
22. Um jovem de 28 anos encontra-se na emergência, reclama de sede, está hipotenso, taquicárdico, com ausência de febre e diurese reduzida. Exames laboratoriais: ureia 110mg/dL, creatinina 2,0mg/dL. Análise da urina: cilindros hialinos, fração de excreção de sódio (FENa) < 1%. Qual é a conduta indicada em relação a esse paciente?
- (A) Biópsia renal.
 - (B) Reposição de volume.
 - (C) Angiorressonância dos rins.
 - (D) Ultrassonografia renal e de vias urinárias.
23. Adriano, 21 anos, foi vítima de acidente de moto sem capacete, em baixa velocidade. Relata que perdeu a consciência por alguns minutos; em seguida, teve convulsão tônico-clônica de breve duração. Apresenta-se à emergência estável hemodinamicamente, consciente, com escala de coma de Glasgow = 15, sem alterações pupilares, sem otorreia ou rinorreia. Diante do caso, qual é a conduta mais adequada?
- (A) Ressonância magnética de crânio.
 - (B) Observação por um período de 6 a 12 horas.
 - (C) Alta hospitalar com orientações escritas ao cuidador.
 - (D) Tomografia simples de crânio com a avaliação do neurocirurgião.
24. Um jovem de 35 anos encontra-se na emergência, apresenta quadro de crise epiléptica com convulsões tônico-clônicas há exatamente 15 minutos, já foi realizada estabilização das vias aéreas, acesso venoso, coleta de exames, oferta de oxigênio, monitorização, glicemia capilar = 86mg/dL, administrados, no total, 20mg de diazepam, sem êxito. Qual é a próxima conduta a ser estabelecida para esse paciente?
- (A) Administração de fenitoína.
 - (B) Anestesia geral com propofol e EEG.
 - (C) Anestesia geral com midazolam e EEG.
 - (D) Administração de fenobarbital e intubação traqueal.
25. Você foi chamado para atender um paciente de 27 anos, com quadro de agressividade domiciliar, alucinações visuais, pensamento desorganizado; ele diz sistematicamente que está sendo perseguido, que uma voz o manda esfaquear a mãe. Qual é o tratamento farmacológico mais indicado para esse paciente nesse momento?
- (A) Amitriptilina via oral.
 - (B) Risperidona via oral.
 - (C) Diazepam intravenoso.
 - (D) Haloperidol parenteral.
26. O Sr. José comparece à emergência, relatando que tem "coração crescido", sente-se muito cansado, está, há mais de uma semana, sem uso da medicação prescrita para insuficiência cardíaca congestiva (ICC); está taquidispneico, pálido, com as extremidades frias, com perfusão periférica lentificada, pressão arterial 90x60mmHg, pulso 110ppm, estase jugular, crepitações difusas à ausculta pulmonar; à ausculta cardíaca, tem-se a presença de B3, hepatomegalia discreta, edema de membros inferiores. Diante do caso, qual deve ser a conduta mais apropriada?
- (A) Oxigênio, furosemida e nitroglicerina intravenosa.
 - (B) Oxigênio, furosemida, dobutamina e noradrenalina.
 - (C) Otimização das medicações para ICC e recomendação de retorno ao ambulatório.
 - (D) Reposição volêmica com 250mL de soro fisiológico e reavaliação em 30 minutos.

27. Sobre a regulação médica das urgências e emergências, marque a afirmativa correta.
- (A) Todos os agravos à saúde, ou clínicos, ou traumáticos ou psiquiátricos, devem ter o atendimento garantido pelo sistema de saúde por meio do telefone 190.
 - (B) A regulação médica deverá ser exercida obrigatoriamente por um enfermeiro com perfil adequado e capacitado para a função, que deve ser auxiliado por profissionais técnicos auxiliares de regulação médica.
 - (C) O médico regulador deve julgar e decidir a gravidade de um caso que lhe está sendo comunicado por rádio ou telefone, estabelecendo uma gravidade presumida, e deve enviar os recursos necessários ao atendimento, considerando necessidades e ofertas disponíveis.
 - (D) Em casos graves e em acidentes com múltiplas vítimas, a telefonista auxiliar de regulação médica pode substituir a prerrogativa do julgamento médico e enviar os recursos necessários ao atendimento, considerando necessidades.
28. O Sr. Raimundo, cardiopata, portador de fibrilação atrial, apresenta-se à emergência com quadro de dor súbita e intensa em membro inferior esquerdo; ao exame físico, pulsos proximais e contralaterais estão normais, com extremidade de membro inferior esquerdo pálida e fria. Qual é o tempo estimado para a realização de intervenção cirúrgica para que o prognóstico do membro acometido **NÃO** se torne reservado?
- (A) De 6 a 8 horas.
 - (B) De 10 a 12 horas.
 - (C) De 14 a 16 horas.
 - (D) De 18 a 20 horas.

29. Um paciente renal crônico-dialítico comparece à emergência; há 5 dias sem dialisar, sente-se adinâmico. Realizou-se o eletrocardiograma seguinte.



Diante desses dados, qual conduta deve ser tomada imediatamente?

- (A) Solução polarizante.
 - (B) Furosemida intravenosa.
 - (C) Inalação com beta-2 agonista.
 - (D) Gluconato de cálcio intravenoso.
30. Um paciente idoso, na emergência, apresenta quadro de confusão mental, euvolêmico, com sódio sérico = 119mEq/L. O limite seguro para a reposição do sódio sérico nesse senhor é até:
- (A) 1mEq/hora.
 - (B) 2mEq/hora.
 - (C) 3mEq/hora.
 - (D) 4mEq/hora.