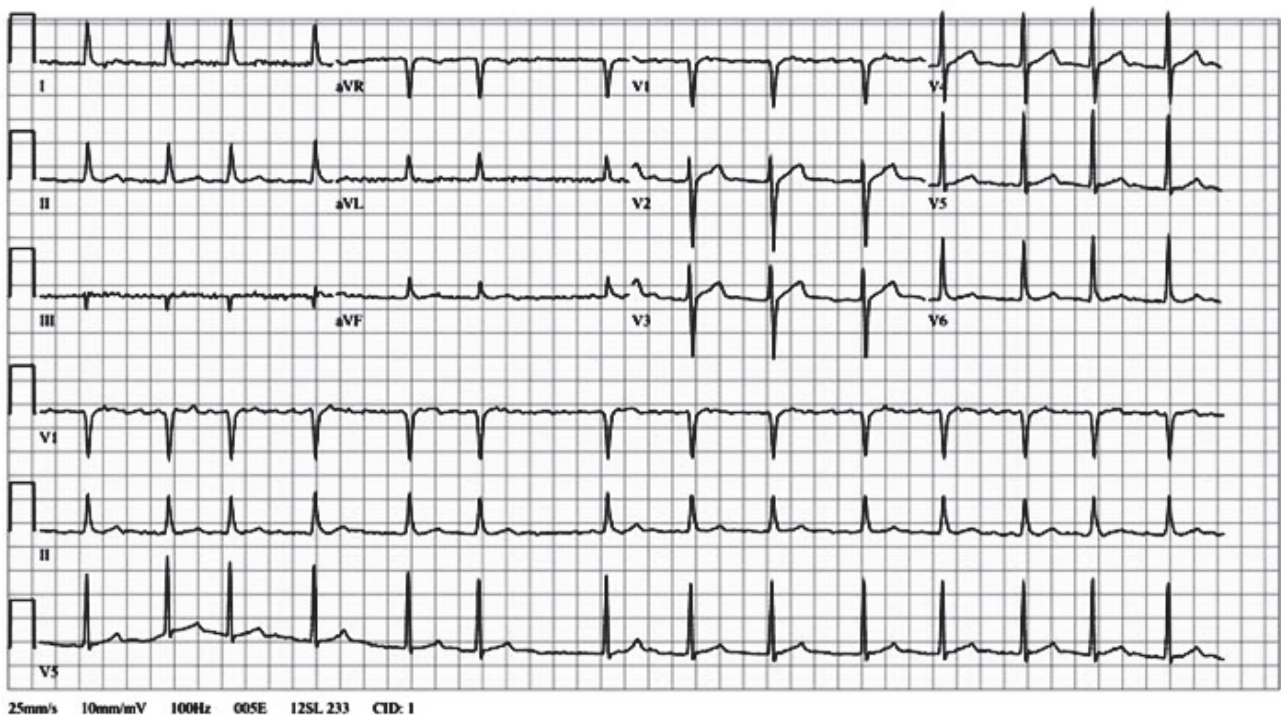


## PROVA DISCURSIVA

- Nesta prova, faça o que se pede, usando, caso deseje, o espaço para rascunho indicado no presente caderno. Em seguida, transcreva o texto para a **FOLHA DE TEXTO DEFINITIVO DA PROVA DISCURSIVA**, no local apropriado, pois **não será avaliado fragmento de texto escrito em local indevido**.
- Qualquer fragmento de texto que ultrapassar a extensão máxima de linhas disponibilizadas será desconsiderado.
- Na **folha de texto definitivo**, identifique-se apenas no cabeçalho da primeira página, pois **não será avaliado** texto que tenha qualquer assinatura ou marca identificadora fora do local apropriado.
- Ao domínio do conteúdo, serão atribuídos até **30,00 pontos**, dos quais até **1,50 ponto** será atribuído ao quesito apresentação (legibilidade, respeito às margens e indicação de parágrafos) e estrutura textual (organização das ideias em texto estruturado).

Uma mulher de sessenta e oito anos de idade, sem antecedentes patológicos prévios significativos, exceto dislipidemia sem tratamento, procurou o pronto atendimento de um hospital, queixando-se de diminuição da força nos membros superior e inferior esquerdos, havia três horas. No exame físico, a paciente estava hidratada, normocorada e anictérica, e apresentava: saturação de oxigênio em ar ambiente de 95%, pressão arterial de 136 mmHg × 82 mmHg (média de três medidas), frequência cardíaca de 84 bpm, com ritmo cardíaco irregular sem sopros, desvio de rima e hemiparesia esquerda completa proporcionada. Os demais dados do exame físico e neurológico não apresentaram alterações significativas. O resultado da glicemia capilar foi de 106 mg/dL. Os exames laboratoriais de rotina foram normais, exceto estes: colesterol total de 252 mg/dL, HDL-colesterol de 41 mg/dL; LDL-colesterol de 181 mg/dL e triglicérides de 151 mg/dL. O laudo de tomografia de crânio foi entregue trinta minutos após a chegada da paciente e revelou imagem hipoatenuante, que envolvia menos de um terço do território da artéria cerebral média à direita. O resultado do eletrocardiograma (com calibração padrão) realizado na paciente pode ser visualizado na figura apresentada a seguir.



Acerca do quadro acima descrito e do eletrocardiograma que o acompanha, faça o que se pede a seguir:

- ▶ apresente o diagnóstico da enfermidade; [valor: 7,50 pontos]
- ▶ descreva, de modo justificado, a etiologia mais provável da doença; [valor: 7,00 pontos]
- ▶ descreva, de modo justificado, a terapêutica indicada nas primeiras doze horas da admissão hospitalar; [valor: 7,00 pontos]
- ▶ descreva, de modo justificado, a terapêutica indicada para a prevenção de futuros eventos semelhantes. [valor: 7,00 pontos]

**RASCUNHO**

1	
2	
3	
4	
5	
6	
7	
8	
9	
10	
11	
12	
13	
14	
15	
16	
17	
18	
19	
20	
21	
22	
23	
24	
25	
26	
27	
28	
29	
30	