

ESTADO DE PERNAMBUCO
PREFEITURA MUNICIPAL DE TABIRA

CONCURSO PÚBLICO

PROVA PARA CARGO DE:

Médico Radiologista

* ATENÇÃO - CONFIRA SE ESTA PROVA CORRESPONDE AO CARGO QUE VOCÊ CONCORRE

* Neste Caderno de Questões, você encontra:

- 28 questões ESPECÍFICAS

- 12 questões de Português

* Só inicie a prova após a autorização do Fiscal de Sala.

* Duração da prova: 3 horas. O Candidato só poderá retirar-se do recinto das provas após 01 hora, contada a partir do seu efetivo início.

* O candidato só terá o direito de levar o caderno de prova após 02:00 horas do início dos trabalhos, e deixará apenas o Cartão de Respostas.

* Os Fiscais de Sala não estão autorizados a prestar quaisquer esclarecimentos sobre a resolução das questões; esta tarefa é obrigação do candidato.

* Não é permitido que os candidatos se comuniquem entre si. É proibida também a utilização de quaisquer equipamentos eletrônicos.

* O candidato receberá do Fiscal de Sala, 01 (um) Cartão de Respostas correspondente às questões objetivas.

* Assine o seu Cartão de Respostas (Gabarito). Assinale apenas uma opção em cada questão. Não deixe questão em branco, nem assinale mais de uma opção, para seu Cartão não ter questões anuladas.

* O seu Cartão de Respostas é pessoal e insubstituível. Portanto, CUIDADO, não rasure, dobre ou amasse seus Cartões de Respostas pois em hipótese alguma eles serão substituídos, salvo por erro do fiscal ou por falha de impressão. Confira seus dados, leia as instruções para seu preenchimento e assinale no local indicado.

* A assinatura no Cartão de Respostas é obrigatória.

* O Gabarito desta prova estará disponível no dia 23/04/2012, no site www.acaplami.com.br.

* Para exercer o direito de recorrer contra qualquer questão, o candidato deve seguir as orientações constantes no Edital do Concurso Público nº 001/2012 da PREFEITURA MUNICIPAL DE TABIRA de 10/02/2012, e suas retificações.

* Após o término da prova, o candidato deverá deixar a sala e em hipótese alguma poderá permanecer no estabelecimento onde realizou a mesma.

BOA PROVA!!

Data: 22 de Abril de 2012

PARTE I – MÉDICO RAADIOLOGISTA

01 - Na terminologia empregada nos laudos, a atelectasia refere-se ao colapso, perda de volume. É um sinal direto de atelectasia:

- A) Hiperinsuflação compensatória.
- B) Aproximação dos vasos.
- C) Elevação da cúpula.
- D) Aproximação dos arcos costais.
- E) Desvio do mediastino

02 - Em laudos radiológicos, a opacidade que obscurece as silhuetas vasculares, sem perda de volume e eventualmente com broncogramas aéreos de permeio é denominada:

- A) Opacidade
- B) Vidro fosco
- C) Consolidação
- D) Transparência
- E) Bolhas

03 - São sinais radiológicos da osteomielite crônica, EXCETO:

- A) Anormalidade das margens ósseas apostas.
- B) Alterações do espaço articular.
- C) Reação periondestal.
- D) Alteração do alinhamento articular.
- E) Alteração das partes moles adjacentes.

04 - Referente à osteopetrose é INCORRETO afirmar:

- A) A osteopetrose, também conhecida como doença de Albers-Schonberg ou doença marmórea é um distúrbio genético de patogênese desconhecida, caracterizada por aumento da densidade óssea e anormalidades na modelagem do esqueleto (persistência de cartilagem calcificada).
- B) A densidade óssea aumentada resulta da falência de reabsorção do condro-osteóide primitivo, tanto que ele não pode ser substituído por osso normal.
- C) Do ponto de vista imagenológico, ao RX de esqueleto, a presença de "osso dentro do osso" diferencia a osteopetrose de outras displasias esclerosantes.
- D) O crânio costuma ser afetado num grau menor. Pode haver também aumento na densidade óssea dos platos vertebrais dando o aspecto de "vértebras em sanduíche".
- E) As alterações na densidade óssea variam desde nenhuma até graus extremos. Apenas as epífises e metáfises estão envolvidas.

05 - Sobre os sinais tomográficos do Adenocarcinoma de pâncreas é INCORRETO afirmar:

- A) Massa hiperatenuante mal definida.
- B) Estenose do colédoco.
- C) Estenose e dilatação do ducto pancreático principal.
- D) Sinal do duplo ducto.
- E) Atrofia.

06 - Um exame radiográfico simples inclui cinco funções básicas, EXCETO:

- A) Identificar o paciente.
- B) Diagnóstico definitivo.
- C) Posicionamento do paciente.
- D) Seleção das medidas de proteção radiológicas.
- E) Processamento ou revelação.

07 - São características da união retardada, EXCETO:

- A) Presença de calo periférico.
- B) Uniformidade das margens da fratura.
- C) Eburneação dos fragmentos.
- D) Movimento entre os fragmentos.
- E) Pseudoartrose.

08 - São os impedimentos naturais à passagem do feixe sonoro impostos por ar, ossos e gordura.

Estes impedimentos exigem do ultrassonografista certa flexibilidade durante a realização do exame, sejam elas, a mudança de decúbito do paciente, mudança da angulação do feixe sonoro ou utilização de estruturas adjacentes com características ideais.

Esta é a descrição de:

- A) Rede acústica
- B) Proteção primária
- C) Rede primária
- D) Janela Acústica
- E) Projeção segura

09 - O profissional de radiologia deve seguir uma seqüência para o posicionamento:

1. Medir o objeto;
2. Posicionar o objeto de interesse;
3. Posicionar o paciente;
4. Posicionar o filme.

A seqüência correta é:

- A) 1, 2, 3, 4
- B) 4, 3, 2, 1
- C) 1, 3, 2, 4
- D) 3, 4, 2, 1
- E) 3, 1, 2, 4

10 - São alterações radiológicas na Pancreatite Aguda, EXCETO:

- A) Atelectasias basais.
- B) Íleo segmentar.
- C) Diminuição do espaço gastrocólico.
- D) Gastroparesia.
- E) Distorção da grande curvatura gástrica.

11 - Os artefatos de técnica são frequentemente observados durante a avaliação ultra-sonográfica e seu conhecimento é importante para o entendimento e avaliação das imagens geradas.

Os tipos de Artefatos são divididos de acordo com sua origem em de propagação e de atenuação. Os principais artefatos de propagação são conhecidos como, EXCETO:

- A) Reforço acústico.
- B) Reverberação.
- C) Refração.
- D) Imagem em espelho.
- E) Lobo lateral

12 - Referente à proteção radiológica é INCORRETO afirmar:

- A) O profissional em radiologia deve ter muita preocupação com a própria proteção e com a proteção de pacientes e acompanhantes.
- B) É importante ter cautela com doses permissíveis, por isso deve ser hábito fazer uso do material de segurança radiológica, inclusive o paciente deve ser preservado o máximo possível, porém, a proteção não deve comprometer o exame, pois o resultado final do exame é prioridade, mesmo havendo a relação custo-benefício para o paciente.
- C) O acompanhante deve permanecer na sala de exames somente quando estritamente necessário, quando isso acontecer ele deve estar vestido com o avental de chumbo e colar tireoidiano.
- D) O paciente deve estar com as partes de não interesse protegidas do feixe de radiação.
- E) O radiologista deve sempre trabalhar com o dosímetro preso à gola de sua camisa. Esse instrumento, apesar de não muito preciso, é de grande importância para o controle das doses de radiação.

13 - Quanto à densitometria óssea e a osteoporose é INCORRETO afirmar:

- A) A Densitometria Óssea estabeleceu-se como o método mais moderno, aprimorado e inócuo para se medir a densidade mineral óssea e comparado com padrões para idade e sexo.
- B) As partes mais afetadas na osteoporose são: o colo do fêmur, coluna, a bacia e o punho. As partes de interesse na obtenção das imagens para diagnóstico são a bacia e a coluna vertebral.
- C) Sabe-se que hoje a densitometria óssea é o único método para um diagnóstico seguro da avaliação da massa óssea e conseqüente predição do índice de fratura óssea.
- D) Segundo a Organização Mundial de Saúde, OMS, a osteoporose é definida como doença caracterizada por baixa massa óssea e deterioração da micro-arquitetura do tecido ósseo.
- E) É recomendado que se repita anualmente a densitometria óssea para que o médico controle o acompanhamento evolutivo da osteoporose.

14 - Sobre Ressonância Magnética é INCORRETO afirmar:

- A) O exame é inofensivo e indolor. Por isto, não deve utilizado sedativos em hipóteses alguma.
- B) Ressonância Magnética é um exame moderno diferente da Radiografia e da Tomografia Computadorizada, pois não utiliza radiação (Raios X) e, sim, um forte campo magnético e ondas de rádio que permitem a formação de imagens.
- C) Não produz efeitos prejudiciais e permite ao médico radiologista examinar, com precisão, diferentes partes do corpo.
- D) O paciente, no dia marcado para o exame deve: alimentar-se com moderação, tomar seus remédios usuais, não usar objetos pessoais de metal, estar no local, pelo menos, trinta minutos antes do horário.
- E) Existem algumas observações que devem ser feitas aos pacientes devido a algumas situações como por exemplo: se é portador de marca-passo cardíaco ou clips de aneurisma cerebral.

15 - Referente à tomografia computadorizada de alta resolução (TCAR) e a bronquiectasia é INCORRETO afirmar:

- A) Para melhor avaliação dos brônquios da línula e do lobo médio, que apresentam curso oblíquo, obtém-se bom resultado com cortes angulados, com angulação cranial (acima de 15 graus) do gantry, que permitem a obtenção de imagens no longo eixo do brônquio, evitando assim diagnóstico falso-positivo de bronquiectasia.
- B) O protocolo mais simples e mais utilizado usa cortes com 1 a 1,5mm de colimação, com incremento de 10mm, desde os ápices até as bases pulmonares, em inspiração, utilizando filtro de alta resolução espacial para reconstrução das imagens.
- C) Podem ser necessários cortes com incremento de 5mm para melhor avaliação de determinadas regiões.
- D) Quando ocorre bronquiectasia unilateral ou localizada (lobar), a anatomia brônquica deve ser estudada cuidadosamente através de cortes de 3 a 5mm contíguos ou cortes no modo helicoidal com 3mm de colimação e pitch 1,5 e construção das imagens com 3mm, para afastar a possibilidade de lesão brônquica obstrutiva, particularmente carcinoma brônquico.
- E) Quando a bronquiectasia é focal, realizam-se cortes expiratórios na região acometida.

16 - No posicionamento do tórax, dois desses pontos de referência são as vértebras proeminentes e a incisura jugular. Sobre as as vértebras proeminentes é INCORRETO afirmar:

- A) A vértebra proeminente pode ser um importante ponto de referência para a localização do raio central (RC) na radiografia de tórax em PA.
- B) A Vértebra Proeminente é a sexta vértebra cervical.
- C) Ela pode ser prontamente palpável na maioria dos pacientes aplicando-se uma leve pressão com as pontas dos dedos na base do pescoço.
- D) É o primeiro processo proeminente a ser sentido quando se palpa gentil e firmemente a face posterior do pescoço com a cabeça fletida para frente.
- E) Com prática, esse ponto de referência pode ser prontamente localizado na maioria dos pacientes, especialmente se a cabeça e o pescoço estiverem fletidos para a frente.

17 - São marcos de referência ósseo, EXCETO:

- A) Processo xifóide (porção distal do esterno).
- B) Trocanter maior (processo ósseo do fêmur proximal; para localizá-lo, é necessária uma palpação firme durante a rotação do fêmur e da perna).
- C) Crista ilíaca (proeminência anterior da borda da asa do ilíaco).
- D) Incisura jugular (margem superior do esterno).
- E) Ângulo esternal (área proeminente da junção do manúbrio com o corpo do esterno).

18 - Referente a filtração inerente é INCORRETO afirmar:

- A) É um tipo de filtração que ocorre naturalmente desde o ponto onde há a produção do feixe, junto do ânodo.
- B) O próprio cátodo pode refletir alguns fótons, principalmente os mais energéticos, absorvendo os de alta energia.
- C) O próprio ânodo absorve parte dos fótons que são gerados, inclusive sendo a causa do aquecimento. Depois, o vidro que compõe a janela da ampola, o óleo que serve como dissipador de calor produzem mais filtração no feixe.
- D) A curva de atenuação do conjunto vidro-óleo e demais componentes depende do processo de construção e dos materiais utilizados.
- E) Para medirmos a filtração inerente, considera-se o equivalente de alumínio que produziria o mesmo grau de filtração. Ela deve variar entre 0,5 e 1,0 mmAl.

19 - A realização da técnica mamográfica exige, além de valores especiais para tensão e mAs, uma compressão da mama, para que se possa otimizar o rendimento do processo de obtenção de uma imagem de qualidade, segundo princípios de segurança para a paciente. A compressão mecânica da mama deve ser realizada por alguns dos motivos expostos abaixo que inclui, EXCETO:

- A) Prevenir o movimento durante o exame, evitando com isso perda de nitidez.
- B) Alargar a espessura da mama, de forma a diminuir a radiação espalhadas e, conseqüentemente, a dose na paciente e o contraste na imagem.
- C) Separar tecidos (estruturas) que estão superpostos para melhor visualização dos mesmos.
- D) Trazer os tecidos para mais próximo do receptor de imagem, evitando a ampliação da imagem.
- E) Fazer com que os tecidos da mama sejam igualmente expostos à radiação.

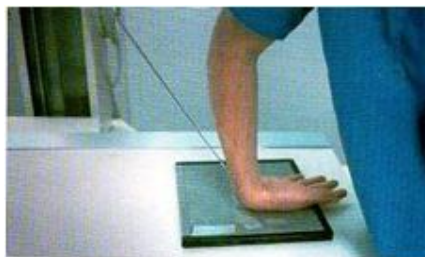20 - Quando consideramos a dose aplicada a pacientes submetidas a exames mamográficos, devemos aceitar que cada incidência a dose na pele (DEP) se situe em torno de:

- A) 800 mR
- B) 600 mR
- C) 400 mR
- D) 200 mR
- E) 50 mR

21 - O ativador tem a função de inchar e suavizar a emulsão para que os agentes redutores possam atingir os grãos expostos. Proporciona a alcalinidade necessária para os agentes redutores. Tem função de ativador:

- A) Fenidona.
- B) Hidroquinona.
- C) Carbonato de sódio.
- D) Brometo de potássio.
- E) Sulfato de sódio.

22 - A figura demonstra:



- A) Ponte do carpo – incidência tangencial; raio central a 60° do antebraço.
- B) Ponte do metacarpo – incidência tangencial; raio central a 25° do antebraço.
- C) Ponte do carpo – incidência tangencial; raio central a 45° do antebraço.
- D) Ponte do carpo – incidência vertical; raio central a 60° do antebraço.
- E) Ponte do carpo – incidência vertical; raio central a 45° do antebraço.

23 - A DFoFi mínima para o membro superior na incidência lateral – látero-medial – do cotovelo é de:

- A) 0,5 metros
- B) 0,8 metros
- C) 1,5 metros
- D) 2,0 metros
- E) 1,0 metros

24 - Sobre a medicina nuclear e o seu uso no diagnóstico de doenças abdominais é INCORRETO afirmar:

- A) A medicina nuclear é útil como um meio não-invasivo de avaliação da motilidade e refluxo Gastro-Intestinal (GI) relacionados a uma possível obstrução intestinal.
- B) É útil na avaliação de sangramento GI baixo.
- C) A radiografia simples de abdome em decúbito dorsal AP é realizada geralmente antes da introdução do meio de contraste nos vários sistemas orgânicos abdominais para avaliar e diagnosticar doenças e condições envolvendo esses sistemas.
- D) Com a injeção de radionuclídeos específicos, a medicina nuclear pode ser usada para mostrar uma porção do fígado e os ductos biliares principais e a vesícula biliar.
- E) O enema de bário é extremamente contra-indicado em pacientes com sintomas de megacólon tóxico.

25 - É uma fratura por compressão da superfície articular da cabeça do úmero, muitas vezes associada a luxação anterior da cabeça do úmero.

Esta é a definição de:

- A) Defeito de Hill-Sachs.
- B) Luxação acromioclavicular.
- C) Lesão de Bankart.
- D) Capsulite adesiva crônica idiopática.
- E) Síndrome do "impacto".

26 - Devido a sensibilidade do filme radiográfico não exposto (virgem) a fatores físicos, químicos e biológicos, alguns cuidados devem ser observados na armazenagem das caixas fechadas. Entre eles o controle da umidade, que deve estar entre:

- A) 30 a 50%.
- B) 10 a 30%.
- C) 20 a 60%.
- D) 5 a 50%.
- E) 15 a 70%.

27 - Referente aos exames de imagem no câncer de bexiga é INCORRETO afirmar:

- A) A possibilidade de se encontrar tumor transicional no trato urinário superior em casos de câncer de bexiga situa-se em torno de 1% a 4%.
- B) A ultra-sonografia abdominal apresenta alta sensibilidade na detecção de tumores vesicais com mais de 0,1 cm, sendo de utilidade por seu baixo custo e por não ser invasiva.
- C) Nos casos de câncer de bexiga de alto grau, a ocorrência de tumor no trato urinário superior pode se elevar a cerca de 10%.
- D) A investigação do aparelho urinário superior deve ser reservada a pacientes de alto risco, com o emprego da urografia excretora, ou preferencialmente, pela tomografia computadorizada.
- E) A ressonância magnética fica reservada para casos especiais, como alergia ao contraste e insuficiência renal.

28 - Sobre a investigação na fase aguda do Acidente Vascular Cerebral é INCORRETO afirmar:

- A) A tomografia computadorizada do crânio (TC) tem sido o exame de imagem recomendado, devendo ser realizada o mais rapidamente possível.
- B) A ressonância magnética encefálica (RM) com espectroscopia, ou ponderada para perfusão ou difusão pode ser realizada; apresenta positividade maior que da TC nas primeiras 72 horas para AVC isquêmico (AVCI), especialmente no território vértebro-basilar.
- C) A tomografia computadorizada deve ser repetida em 24 – 48h nos casos em que não sejam evidenciadas alterações no exame inicial ou de evolução insatisfatória.
- D) Para início da investigação etiológica recomenda-se a realização do ultra-som doppler de carótidas e vertebrais, avaliação cardíaca com eletrocardiograma, radiografia de tórax e ecocardiograma com doppler transtorácico ou transesofágico, devendo ser realizado antes da alta hospitalar.
- E) A angiografia cerebral deve ser realizada nos casos de HSA ou acidente vascular cerebral hemorrágico (AVCH) de etiologia desconhecida.

PARTE II - PORTUGUÊS

As questões 29 e 30 referem-se ao texto seguinte:

Pensamento vem de fora
e pensa que vem de dentro,
pensamento que expectora
o que no meu peito penso.
Pensamento a mil por hora,
tormento a todo momento.
Por que é que eu penso agora
sem o meu consentimento?
Se tudo que comemora
tem o seu impedimento,
se tudo aquilo que chora
cresce com o seu fermento;
pensamento, dê o fora,
saia do meu pensamento.
Pensamento, vá embora,
desapareça no vento.
E não jogarei sementes
em cima do seu cimento.

Arnaldo Antunes. *Tudos*. 4. ed. São Paulo: Iluminuras, 1998.

29 - O que incomoda o eu lírico é:

- A) Sua dificuldade para pensar.
- B) Sua familiaridade com suas ideias.
- C) Sua facilidade para pensar.
- D) A quantidade de ideias incompreensíveis que produz.
- E) A autonomia de seu pensamento.

30 - Das afirmações seguintes:

I – Percebemos através dos dois primeiros versos que o eu lírico constata que seu pensamento é a reunião das coisas vistas e ouvidas; aquilo que ele pensa criar, na realidade é externo a ele.

II – Nos versos “E não jogarei sementes/ em cima do seu cimento”, as palavras sementes e cimento foram empregadas em sentido metafórico sendo a primeira, as ideias em estado inicial.

III – O valor final que o eu lírico atribui a seu pensamento é de que este é ilimitado, além de agir de modo dependente à vontade expressa pelo eu lírico.

- A) Todos estão corretos.
- B) Estão corretos os itens I e III.
- C) Estão corretos os itens II e III.
- D) Estão corretos os itens I e II.
- E) Apenas o item I está correto.

31 - Identifique a alternativa cujo vocábulo destacado foi usado de forma incorreta:

- A) Estou esperando Maria Helena há mais de duas horas.
- B) Antes de mais nada, é bom saber onde eles estão indo.
- C) Trata-se de uma questão muito mal resolvida.
- D) Ainda vou descobrir o porquê dessa polêmica.
- E) Não estacione naquele local, senão você será multado.

32 - Assinale a alternativa em que o hífen esteja usado corretamente:

- A) semi-infantil
- B) supra-sensível
- C) ante-braço
- D) auto-análise
- E) extra-judicial

33 - Os elementos mórficos que constituem os vocábulos INAPTO e CANTÁSSEMOS são, respectivamente:

- A) prefixo – radical – desinência nominal / radical – vogal temática – desinência verbal (número - pessoal) – desinência verbal (modo - temporal).
- B) radical – desinência nominal / radical – desinência verbal (número - pessoal) – desinência verbal (modo - temporal).
- C) sufixo – desinência nominal / radical – vogal temática – desinência verbal (número - pessoal).
- D) prefixo – radical – desinência verbal / radical – vogal temática – desinência verbal (modo - temporal).
- E) prefixo – radical – desinência nominal / radical – vogal temática – desinência verbal (modo - temporal) – desinência verbal (número - pessoal).

34 - Assinale a alternativa em que todos os vocábulos devem receber o acento gráfico;

- A) ibero – álcool – maquinaria
- B) textil – enigma – sutil
- C) interim – zefiro – agape
- D) fortuito – ureter – estereotipo
- E) recém – pudico – zenite

35 - Assinale a alternativa cujo termo destacado funciona como predicativo do objeto:

- A) Aquiles parecia inflexível o tempo todo.
- B) O ministro considerou incerta a sua presença no seminário.
- C) Para quem usa caixa eletrônico, a vida fica mais fácil.
- D) Desesperados, eles gritavam por socorro.
- E) Muitas pessoas deixaram o local insatisfeitas.


36 - No período “Vejo agora quanto estava preso a ela”, a oração destacada classifica-se em:

- A) subordinada substantiva objetiva indireta.
- B) subordinada substantiva completiva nominal.
- C) subordinada adjetiva explicativa.
- D) subordinada substantiva objetiva direta.
- E) subordinada adverbial temporal.

37 - Em todas as frases seguintes o sinal indicativo de crase foi usado corretamente, exceto em:

- A) “Mulheres à beira de um ataque de nervos”.
- B) A cidade à qual nos referimos é longe.
- C) Voltamos cedo à casa dos amigos.
- D) Assisti àquele filme.
- E) Estava disposto à disputar uma vaga.

A questão 38 refere-se a tira seguinte:



38 - Das afirmações seguintes:

I – No segundo quadrinho, o ponto de exclamação sugere o espanto ou a surpresa do menino (Filipe), ao perceber que havia mudado de posição.

II – No terceiro quadrinho o menino (Filipe) está na posição normal, sentado de frente, mas não entende o que lhe aconteceu. O ponto de interrogação expressa essa dúvida.

III – Através do último quadrinho é possível compreender o que possivelmente ocorreu nos quadrinhos anteriores.

- A) Estão corretos apenas os itens I e II.
- B) Estão corretos apenas os itens II e III.
- C) Todos estão corretos.
- D) Estão corretos apenas os itens I e III.
- E) Apenas o item I está correto.

39 - Indique a figura de linguagem existente na frase “Eu, que antes vivera de palavras de caridade ou orgulho ou de qualquer outra coisa”:

- A) anacoluto
- B) antonomásia
- C) sinestesia
- D) gradação
- E) hipérbole

40 - Nas frases seguintes:

I – Fomos nós quem pretendeu o cargo.

II – Fui eu quem fez o exercício.

III – Hoje sou eu quem paga a conta.

Quanto a concordância podemos afirmar:

- A) Apenas I e II estão corretas.
- B) Apenas II e III estão corretas.
- C) Apenas I e III estão corretas.
- D) Todas estão corretas.
- E) Todas estão incorretas.