

CONHECIMENTOS ESPECÍFICOS

Com relação às dislipidemias, julgue os próximos itens.

- 51 Na recomendação nutricional para pacientes dislipidêmicos, a gordura total da dieta deve ser em torno de 20 a 35% das calorias totais. Na composição dessa gordura, os ácidos graxos saturados devem ser limitados em percentual igual ou inferior a 7% e os poli-insaturados, em percentual igual ou inferior a 10% das calorias totais ingeridas.
- 52 Pacientes com desnutrição e insuficiência renal crônica apresentam níveis de lipoproteínas baixos; nessa situação, o baixo colesterol está associado ao pior prognóstico.

Com relação a prevenção e detecção precoce do câncer, julgue o item abaixo.

- 53 A colonografia por tomografia computadorizada é um método alternativo à colonoscopia para detecção do câncer de cólon retal. No entanto, recomenda-se seguir o rastreamento com a colonoscopia quando for detectado um ou mais pólipos acima de 10 mm, ou três ou mais pólipos acima de 6 mm.

Julgue os itens subsecutivos, relativos à prevenção e à detecção precoce da aterosclerose.

- 54 É recomendada a genotipagem dos familiares de primeiro grau de pacientes com doença arterial coronária precoce, com o intuito de estratificação do risco cardiovascular e adoção de medidas mais agressivas na redução de eventos cardiovasculares futuros.
- 55 Na população geral, o uso de marcadores de atividade inflamatória, como a dosagem da proteína C reativa ultrasensível, permite a estratificação de risco de eventos cardiovasculares de forma mais apurada que o escore de risco de Framingham.

Acerca da formação e da instabilidade da placa aterosclerótica, julgue os itens que se seguem.

- 56 As placas instáveis, mais sujeitas à ruptura, caracterizam-se pelo predomínio de colágeno organizado em capa fibrosa espessa, escassas células inflamatórias e núcleo lipídico de proporções menores.
- 57 No processo de formação da placa aterosclerótica, o surgimento de moléculas de adesão leucocitária na superfície endotelial é estimulado pela presença da lipoproteína de baixa densidade (LDL) oxidada. Essas moléculas são responsáveis pela atração de monócitos que migram para o espaço subendotelial, onde se diferenciam em macrófagos. Os macrófagos repletos de lípidos são o principal componente das estrias gordurosas, que são as lesões macroscópicas iniciais da aterosclerose.

A respeito da enxaqueca, julgue os próximos itens.

- 58 Entre os medicamentos antidepressivos, a amitriptilina é eficaz como tratamento profilático da enxaqueca, pois diminui a recaptação de serotonina na fenda sináptica, tendo uma ação antagonista dos receptores 5-hidroxitriptamina 2 (5-HT₂) e 5-hidroxitriptamina 3 (5-HT₃).
- 59 A aura mais comum nos pacientes com enxaqueca é a visual, que ocorre em mais de 50% dos pacientes. Os escotomas, em geral, são constituídos por alucinações elementares, o que pode ser explicado pelo envolvimento frequente do lobo occipital na crise de enxaqueca.

Julgue os próximos itens, referentes às alterações da pressão arterial no idoso.

- 60 A pseudo-hipertensão, que é associada ao processo normal de envelhecimento, pode ser confirmada quando a artéria radial permanece ainda palpável após a insuflação do manguito em, no mínimo, 10 mmHg acima do desaparecimento do pulso radial.
- 61 O hiato auscultatório, que é resultado da aterosclerose, consiste no desaparecimento dos sons durante a deflação do manguito, entre o final da fase III e o início da fase IV dos sons de Korotkoff, o que resulta em valores falsamente altos para a sistólica e valores falsamente baixos para a diastólica.

Uma paciente de sessenta e seis anos de idade, hipertensa arterial há vários anos, compareceu à consulta com queixa de dispneia. Segundo ela, havia duas semanas, apresentava dispneia aos esforços maiores que os habituais, com evolução, na última semana, para dispneia aos esforços menores que os habituais. Relatou, ainda, que, havia dois dias, tem despertado à noite com severa falta de ar, que cede após quarenta minutos na posição sentada. Ao exame físico, a paciente apresentou-se normocorada, com as extremidades quentes, com frequência cardíaca de 112 bpm, pressão arterial de 122 mmHg × 74 mmHg, e turgência jugular a 30°. A ausculta pulmonar evidenciou crepitações nas bases pulmonares, *ictus cordis* propulsivo no 6.º EICE linha axilar anterior, ritmo cardíaco em galope (presença de terceira bulha), mas sem sopros. Adicionalmente, o médico notou refluxo hepatojugular e edema perimaleolar bilateral. O ecocardiograma revelou fração de ejeção de 38%.

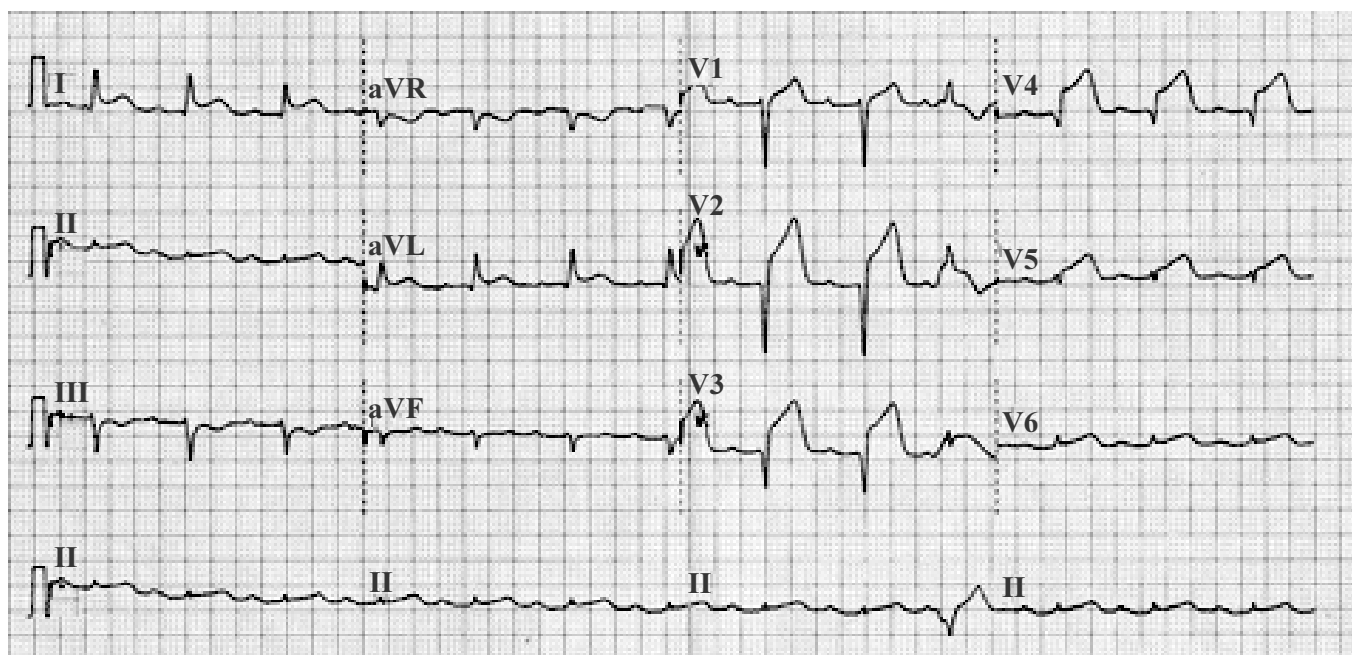
Com relação ao caso clínico acima apresentado, julgue os itens que se seguem.

- 62 Caso seja percebido a presença de edema intersticial, linhas B de Kerley, e índice cardiotorácico maior que 0,5 na radiografia de tórax dessa paciente, esses achados seriam compatíveis com o quadro clínico da paciente.
- 63 Após a resolução do quadro clínico, o médico deve indicar a vacinação contra *influenza* e pneumococo, visando à redução da necessidade de novas hospitalizações.
- 64 Nesse caso, deve-se solicitar a avaliação de peptídeo natriurético do tipo B para confirmação do diagnóstico.

Acerca da úlcera péptica, julgue o item abaixo.

- 65 Em geral, a úlcera induzida por anti-inflamatórios não esteroides (AINE) produz menos sintomas que aquela causada pelo *Helicobacter pylori*. Ademais, os usuários de AINE que desenvolvem hemorragia digestiva frequentemente não apresentam sintomas premonitórios.

Durante atendimento em um hospital devidamente equipado conforme as últimas diretrizes médicas, uma paciente de cinquenta e cinco anos de idade, com antecedentes de sedentarismo e diabetes, relatou quadro de precordialgia em opressão, de forte intensidade, sem irradiação e sem alívio com a ingestão de dipirona, com início, segundo ela, havia duas horas. Ao exame físico, a paciente encontrava-se eupneica e acianótica, com pressão arterial de 132 mmHg × 84 mmHg, frequência cardíaca de 88 bpm e ritmo cardíaco regular em dois tempos, sem presença de sopros. O restante do exame físico e a dosagem das enzimas cardíacas (CK-MB massa e troponina) não evidenciaram anormalidades. O perfil metabólico apresentado pela paciente foi triglicerídeos = 161 mg/dL; colesterol total = 220 mg/dL; HDL colesterol = 50 mg/dL; LDL colesterol = 138 mg/dL e glicemia = 128 mg/dL. Os resultados dos demais exames laboratoriais de rotina foram normais. A paciente realizou eletrocardiograma (com calibração padrão), cujo resultado é evidenciado na figura abaixo.



Com base nessas informações, julgue os itens seguintes.

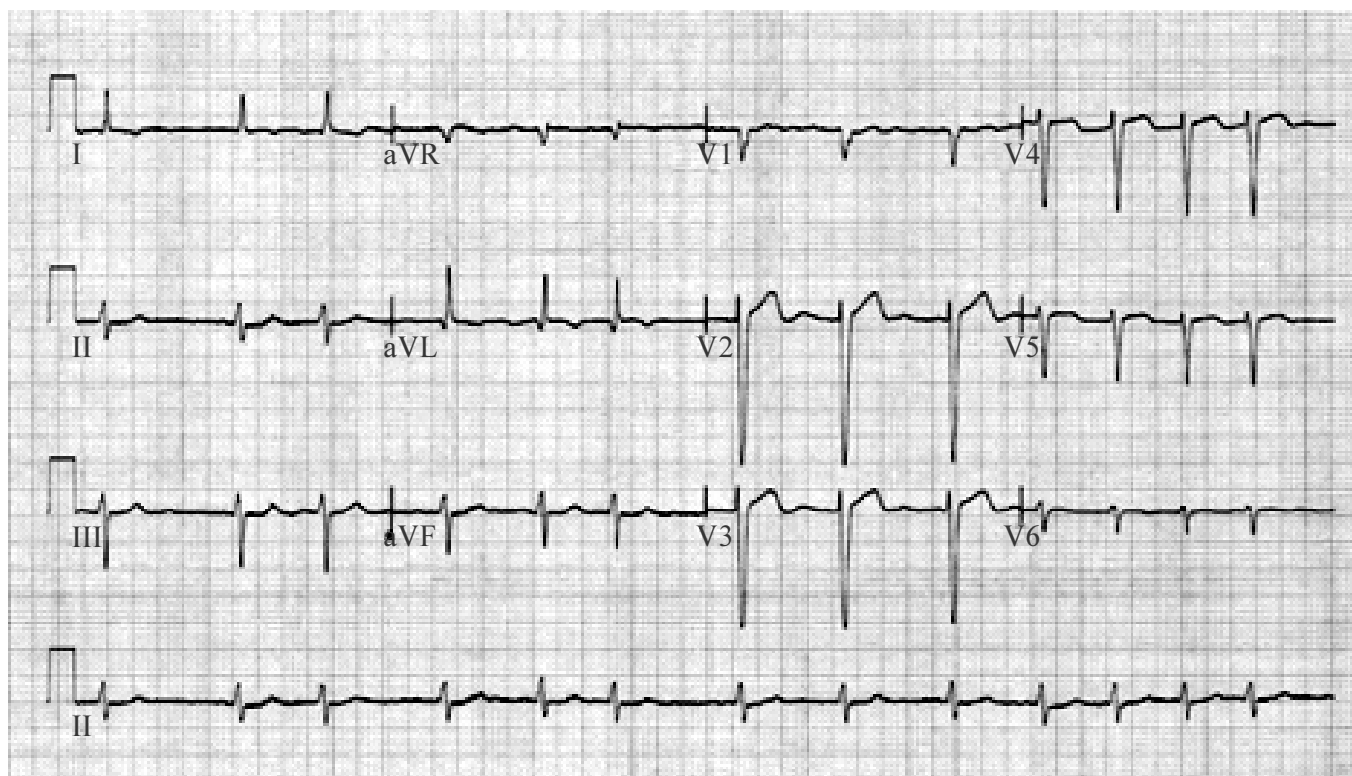
- 66 A terapia de escolha para redução da mortalidade e de novos eventos é o uso de nitroglicerina endovenosa e inibidor da glicoproteína IIb/IIIa, associada à heparinização plena.
- 67 Nessa situação, o tratamento indicado deve ser o uso de estatina em alta dose, tendo como meta um nível de LDL inferior a 70 mg/dL.
- 68 O caso clínico acima descrito refere-se a um quadro de angina instável de alto risco.

Um paciente de cinquenta e dois anos de idade relatou dor epigástrica de forte intensidade, iniciada havia seis horas, com irradiação para região dorsal esquerda, acompanhada de náuseas e vômitos. Ele relatou ingestão abusiva de alimentos e álcool na noite anterior à dor. O paciente apresenta antecedentes de alcoolismo, obesidade grau III e diabetes. Ao exame físico, apresentou temperatura de 36,6 °C, frequência cardíaca de 124 bpm e pressão arterial de 128 mmHg × 76 mmHg. O médico verificou, ainda, murmúrio vesicular diminuído em base pulmonar esquerda, com sibilos discretos, abdome globoso e em avental, doloroso à palpação no andar superior, principalmente no epigástrio, com ruídos hidroaéreos presentes. O exame físico não apresentou outras alterações. Os exames complementares revelaram hemoglobina = 16,5 g/100 mL; hematócrito = 49%; leucócitos = 22.000/mm³ (sem desvio à esquerda); glicemia = 222 mg/dL; TGO = 20 U/L; tempo de protrombina de 14 segundos, bilirrubina total de 1 mg/dL; DHL = 200 U/L; creatinina de 0,9 mg/dL e amilase = 1.592 U/L. O exame de raios X de tórax revelou discreto velamento nas bases. O resultado do eletrocardiograma e a avaliação das enzimas cardíacas apresentaram valores normais. O ultrassom de abdome, realizado com dificuldade devido ao biotipo do paciente, demonstrou fígado esteatótico e vesícula biliar de paredes finas sem imagens de cálculos no seu interior.

A partir desse caso clínico, julgue os itens que se seguem.

- 69 No caso clínico acima apresentado, é indicada a aspiração do material pancreático, guiada pela tomografia de abdome, para fins de exame de cultura bacteriológica e início da antibioticoterapia apropriada ao caso.
- 70 No caso clínico em tela, deve-se indicar o uso de corticoide.

Uma paciente de setenta e sete anos de idade, hipertensa, diabética e com antecedente de ataque isquêmico transitório ocorrido havia um ano, foi atendida no ambulatório, relatando ter sido internada, havia quatro semanas, com diagnóstico de insuficiência cardíaca. Segundo ela, após a alta hospitalar, não apresentou mais dispneia, contudo, desde então, tem apresentado palpitações, sem qualquer outro sintoma correlato. Ao exame físico, apresentava-se eupnéica, normocorada, hidratada e em bom estado geral, com frequência respiratória de 18 rpm, pressão arterial de 128 mmHg × 84 mmHg e frequência cardíaca de 82 bpm, sem turgência jugular a 30°. O médico verificou *ictus cordis* normal e ritmo cardíaco irregular em dois tempos, sem sopros. Os demais sistemas não apresentaram alterações significativas ao exame clínico. Os exames laboratoriais não revelaram anormalidades. Ela realizou eletrocardiograma (com calibração padrão), conforme ilustrado na figura abaixo.



Com base no caso clínico acima apresentado, julgue os próximos itens.

- 71 Em longo prazo, a anticoagulação oral com warfarina, na faixa terapêutica do índice internacional normalizado entre 2 e 3, possibilita a redução da morbimortalidade, a despeito das comorbidades apresentadas pela paciente acima referida.
- 72 Com relação à redução da mortalidade, o uso de amiodarona para controle do ritmo é superior à estratégia de controle da frequência cardíaca apenas com medicação cronotrópica negativa.

Um paciente com quarenta anos de idade procurou assistência em um ambulatório de clínica médica, em razão de apresentar edema facial matinal e, ao final do dia, de membros inferiores, de forma progressiva, havia dois anos. Ultimamente tem notado a eliminação de urina espumosa e aumento da pressão arterial. Realizou, havia cinco anos, tratamento com talidomida, em função do surgimento de lesões nodulares dolorosas. Negou tabagismo, uso de drogas ilícitas e outras comorbidades. O exame físico mostrou PA de 200 mmHg × 120 mmHg, nódulos dolorosos de coloração avermelhada e edema, localizados em membros inferiores. Os exames complementares revelaram anemia normocítica e normocrômica (hemoglobina de 10 g/dL), ureia de 120 mg/dL, creatinina de 2,5 mg/dL e proteinúria de 24 h: 4 g.

Com base nesse quadro clínico, julgue os itens a seguir.

- 73 Hanseníase pelo tuberculoide pode ser uma possível explicação para os nódulos nos membros inferiores.
- 74 A anemia do paciente pode decorrer da queda de produção da eritropoetina.
- 75 O comprometimento renal pode-se dar mais em decorrência da deposição de imunocomplexos no tecido renal do que da agressão local por parte de agente bacteriano.
- 76 A provável causa para o quadro de edema descrito é síndrome de insuficiência cardíaca direita.
- 77 Urina espumosa caracteriza possível quadro de proteinúria.

Um paciente procurou o posto de saúde em virtude de apresentar, havia três semanas, perda de peso de aproximadamente 10 kg, associada à tosse, sudorese noturna, inapetência e astenia. O exame físico revelou comprometimento do estado geral, febre de 38 °C e crepitações inspiratórias em ápice de pulmão direito. Os resultados dos exames complementares mostraram: hemoglobina de 10 g/dL; EAS: hematúria; e glicemia de 226 mg/dL. A radiografia de tórax revelou condensação em lobo superior direito.

Considerando esse caso clínico, julgue os itens que se seguem.

- 78** Um dos diagnósticos prováveis para o caso em apreço é o de diabetes melito.
- 79** Hematúria, nesse caso, é uma forte evidência de comprometimento renal infeccioso.
- 80** Para firmar o diagnóstico, o passo seguinte consiste na realização de baciloscopia com a coloração de Ziehl Neelsen.
- 81** A perda de peso deve ser tratada com o emprego de estimulantes do apetite e de esteroides anabolizantes.
- 82** Crepitações respiratórias são consequência do choque entre as paredes dos brônquios dos lobos superiores.

Uma paciente com vinte e cinco anos de idade, gestante de 28 semanas, previamente assintomática e sem comorbidades prévias, procurou a emergência de um hospital, queixando-se de dor em andar inferior do abdome associada a edema de membros inferiores havia dez dias. O exame físico revelou PA de 160 mmHg × 100 mmHg, crepitações inspiratórias em ambas as regiões infraescapulares e edema de membros inferiores. Os exames complementares revelaram hemoglobina de 12 g/dL; EAS: proteinúria ++; e bioquímica do sangue: ureia de 80 mg/dL e creatinina de 2,5 mg/dL.

Tendo o caso clínico acima como referência, julgue os itens subsecutivos.

- 83** Crepitações inspiratórias demandam realização de radiografia de tórax, diante da hipótese de a paciente estar com pneumonia.
- 84** O nível sérico de creatinina exhibe com mais fidedignidade o grau de comprometimento renal que o nível de ureia.
- 85** O quadro descrito é de insuficiência renal aguda de causa renal.
- 86** Proteinúria revela comprometimento secundário do interstício renal.

Uma paciente com trinta anos de idade, ao ser atendida em um centro de saúde, relatou quadro insidioso de febre diária, iniciado havia aproximadamente três anos, intermitente, sem preferência por horários, chegando a 39 °C, com término em lise e queda do estado geral, acompanhado de exantema no tórax e abdome, autolimitado, associado a poliartrite (punhos, cotovelos, joelhos, tornozelos, metatarso-falangeanas). O exame físico mostrou apenas mucosas descoradas +/4+. Os exames complementares apontam para um nível de ferritina de 3.000 mg/dL.

Considerando o caso clínico acima relatado, julgue os próximos itens.

- 87** Os níveis de ferritina encontrados requerem pesquisa de anemia ferropriva.
- 88** Os sintomas agudos em geral respondem bem ao uso de salicilatos.
- 89** Febre com término em lise significa que seu término se dá ao curso de algumas horas ou até um dia.
- 90** Fator reumatoide não é geralmente encontrado na doença descrita no caso em tela.

Uma paciente com vinte e cinco anos de idade, previamente hígida, procurou uma unidade de pronto atendimento, referindo apresentar, havia três dias, febre de 39 °C associada a cefaleia retro-orbitária e intensa astenia e mialgia. O exame físico mostrou presença de exantema em tronco e membros. Foram observadas petéquias em membro superior direito quando da aferição da pressão arterial, que se manteve normal, assim como a frequência cardíaca.

Considerando esse caso clínico, julgue os itens a seguir.

- 91** O caso em apreço representa a forma clássica da doença.
- 92** O tratamento indicado para a paciente é a hidratação parenteral em regime de internação hospitalar.
- 93** A paciente apresenta-se em uma fase em que pode transmitir a doença.
- 94** A solicitação do hemograma é de pouco valor para a condução do caso descrito.
- 95** Um exame confirmatório só pode ser pedido a partir do sexto dia de doença.

Em manobras de suporte básico à vida, a abertura adequada das vias aéreas (VA) e a manutenção da ventilação são procedimentos muito importantes, pois a hipóxia é causa frequente de parada cardiorrespiratória (PCR). Considerando esse assunto, julgue os itens a seguir.

- 96 A manobra de elevação da mandíbula pode ser realizada por socorristas leigos.
- 97 Caso não se identifique movimento respiratório no paciente, devem-se realizar duas ventilações assistidas durante um segundo cada, com volume suficiente para determinar a elevação do tórax.
- 98 Em emergências, profissionais habilitados devem utilizar preferencialmente a manobra de elevação da mandíbula e hiperextensão da coluna cervical, exceto em casos de suspeita de lesão cervical, quando se deve utilizar a manobra de tração da mandíbula sem hiperextensão cervical.

Tendo em vista que a forma mais frequente de atividade elétrica na parada cardiorrespiratória (PCR) é a fibrilação ventricular (FV) e que a taquicardia ventricular também é comum, porém, frequentemente se degenera para FV, julgue os próximos itens. Nesse sentido, considere que a sigla AESP, sempre que empregada, refere-se à atividade elétrica sem pulso.

- 99 O tratamento da AESP nunca deve ser realizado por meio de choque, pois já existe atividade elétrica ventricular organizada potencialmente capaz de gerar pulso central.
- 100 Na FV sem pulso, identificada até o 4º ou 5º minutos de PCR, deve-se aplicar 2 minutos de RCP para depois aplicar a desfibrilação elétrica com choque único de 360 J monofásico ou energia equivalente de choque bifásico (geralmente entre 120 e 200 J).
- 101 As medicações utilizadas na PCR, para melhorar as condições hemodinâmicas na presença de arritmia, devem ser aplicadas na seguinte sequência: epinefrina — atropina — vasopressina — lidocaína — amiodarona — bicarbonato de sódio — sulfato de magnésio.
- 102 Em casos de AESP e assistolia, a conduta inicial a ser adotada é a infusão de volume.

Com relação a hipertensão arterial sistêmica e crise hipertensiva, julgue os itens que se seguem.

- 103 São consideradas urgências hipertensivas: insuficiência coronariana crônica, insuficiência cardíaca, dissecação aguda da aorta, glomerulonefrites agudas e eclampsia.
- 104 As emergências hipertensivas são situações com lesão aguda de órgãos-alvo e risco iminente de morte, que necessitam redução imediata da pressão arterial (PA).

Um paciente do sexo masculino, de cinquenta e três anos de idade, etilista crônico, torporoso, apresentando hematêmese e melena, foi diagnosticado como portador de hemorragia digestiva alta (HDA).

Com base nesse quadro clínico, julgue os itens seguintes.

- 105 Os betabloqueadores não-seletivos devem ser utilizados na profilaxia do sangramento digestivo em todos os doentes portadores de varizes esofágicas de médio e grosso calibre, com sinais vermelhos (*red spots*).
- 106 As causas mais comuns de hemorragia digestiva alta são: úlcera gástrica, úlcera duodenal, varizes de esôfago, erosão gástrica e laceração de Mallory-Weiss.
- 107 Na terapia farmacológica da HDA, a indicação de terlipressina está associada à diminuição da mortalidade.

Um paciente do sexo masculino, de trinta anos de idade, vítima de politraumatismo devido a acidente automobilístico, foi atendido no pronto-socorro apresentando-se hipotenso, com frequência cardíaca de 125 bpm, frequência respiratória 39-40 rpm, com enchimento capilar reduzido e nível de consciência definido como ansioso-confuso.

A partir desse quadro clínico, julgue os itens subsecutivos.

- 108 Na avaliação laboratorial do choque, apenas valores arteriais ou venosos centrais de lactato devem ser utilizados para monitorização.
- 109 O estado neurológico ansioso-confuso define o choque hipovolêmico classe II.

Agentes inotrópicos para tratamento de estado de choque devem ser utilizados após a ressuscitação volêmica, ou como uma ponte, enquanto esta é feita e a PA está muito baixa. Considerando essas informações e os aspectos a elas relacionados, julgue os próximos itens.

- 110 Os inibidores da fosfodiesterase (amrinone ou milrinone) causam inotropismo positivo, sem nenhum efeito significativo na frequência cardíaca, além de intensa vasoconstrição.
- 111 A sepse grave é definida como hipotensão refratária à reposição volêmica, associada a sinais de disfunção orgânica ou sinais de hipoperfusão.
- 112 A dopamina, em doses intermediárias (5-10 µg/kg/min), exerce ação beta-adrenérgica, com aumento do inotropismo cardíaco e da frequência cardíaca.
- 113 A noradrenalina (norepinefrina), uma catecolamina natural com efeitos alfa e beta-adrenérgicos, provoca intensa vasoconstrição, aumentando o ritmo de filtração glomerular em pacientes sépticos adequadamente ressuscitados do ponto de vista volêmico.

Com relação à anafilaxia, julgue os itens a seguir.

114 A adrenalina é a principal medicação no tratamento da anafilaxia, sendo que a via de administração preferencial é a intramuscular, em doses iniciais de 1 mg, e doses crescentes de 3 a 5 mg de 5 em 5 minutos.

115 Os critérios diagnósticos da anafilaxia são: envolvimento de pele-mucosas, acometimento respiratório, redução da PA, sintomas gastrointestinais persistentes.

Com relação à Lei nº 8.112/1990, julgue o item abaixo.

116 Sempre que necessário, a inspeção médica será realizada na residência do servidor ou no estabelecimento hospitalar onde se encontrar internado.

Um paciente foi atendido em caráter emergencial com as seguintes manifestações clínicas: bradipneia, hipoatividade, rebaixamento do nível de consciência, insuficiência respiratória, hipercapnia e aspiração.

A respeito dessa situação, e considerando que a intoxicação exógena pode ser confundida com um grande número de doenças ou com elas coexistir, julgue os itens que se seguem.

117 No tratamento da intoxicação exógena, a lavagem gástrica não deve ser uma indicação de rotina.

118 Se forem observadas pupilas muito mióticas, deve-se associar a provável intoxicação por álcool e derivados, anticonvulsivantes e benzodiazepínicos.

119 No diagnóstico diferencial da intoxicação exógena, pode-se considerar: trauma crânio-encefálico, acidente vascular cerebral isquêmico ou hemorrágico, hiperglicemia, cetoacidose diabética, uremia, doença coronariana isquêmica, arritmias.

120 No caso de ingestão de substâncias corrosivas em tempo menor que uma hora, deve-se proceder à lavagem gástrica de imediato.